ANGIOGRAFIA Intervenção Vascular na Hemorragia Digestiva

ntrodução

1953: Seldinger descreveu o método de cateterização arterial transcutânea envolvendo: - agulha , fio guia, catéter

Rastelli e Margulis (1959) foram os primeiros a demonstrar o extravasamento de contraste para o lúmen GI, em doentes com hemorragia activa.

1971: Rosch e Baum demonstram experimentalmente que a hemorragia GI podia ser controlada pela administração de drogas vasoconstritivas.

Em 1972, Rosch, Doter e Brown fazem a primeira embolização de uma artéria gastroepiplóica (coágulo autólogo)

dicações e “Guide Lines”

- A necessidade de tratamento de uma hemorragia digestiva aguda é bastante reduzida.
- Grande percentagem destas param espontâneamente - 80%.
- 5% são intermitentes - hemorragia crónica (MAV´s e Neopl.)
- Até 20% necessitam de tratamento médico - Octreótido.
- Tem de existir evidência clínica e laboratorial de hemorragia proveniente do tracto GI.
- Inicialmente reservado apenas a hemorragia tracto GI “alto”
- Hoje em dia cada vez mais utilizado como 1ª linha no tratamento de hemorra GI aguda em todo o intestino delgado e cólon.

dicações e“Guide Lines”

Objectivo da técnica: Impedir o fluxo de sangue num determinado vaso activamente sangrante, mas mantendo a integridade e oxigenação tecidular.

O sucesso desta técnica esta intimamente ligado à experiência do radiologista de intervenção:

- - Embolização supra-selectiva e sempre o mais distal possível (especial atenção no sangramento cólico)
- - Evitar dissecção e vasoespasmo (octreótido - 8h 1/2 vida)
- - Antes de embolizar garantir que se está no lúmen (espaço sub-intimal)
- - Material embolizante adequado para o doente e local de embolização.
- - Usar atb de largo espectro para prevenção de infecções relacionadas com o procedimento.
- - Papel Angio-TC

ngio - TC

Não é absolutamente essencial a sua execução pré-tratamento embólico

Grande ajuda no mapeamento vascular do doente

Diminuição do tempo de procedimento angiográfico nos casos em que a AngioT
é diagnóstica

Permite diagnosticar muitas vezes a patologia responsável pela hemorragia
digestiva

Fístulas Ao-Entéricas melhor visualizadas na Angio-TC

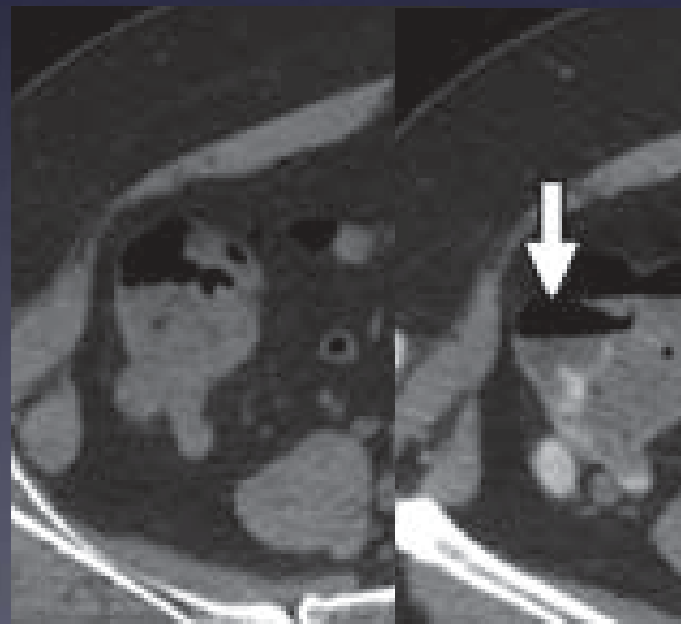

ngio - TC

Estudo sem contraste pode mostrar áreas de hiperatenuação espontânea

Fase arterial pode identificar extravasamento activo de contraste

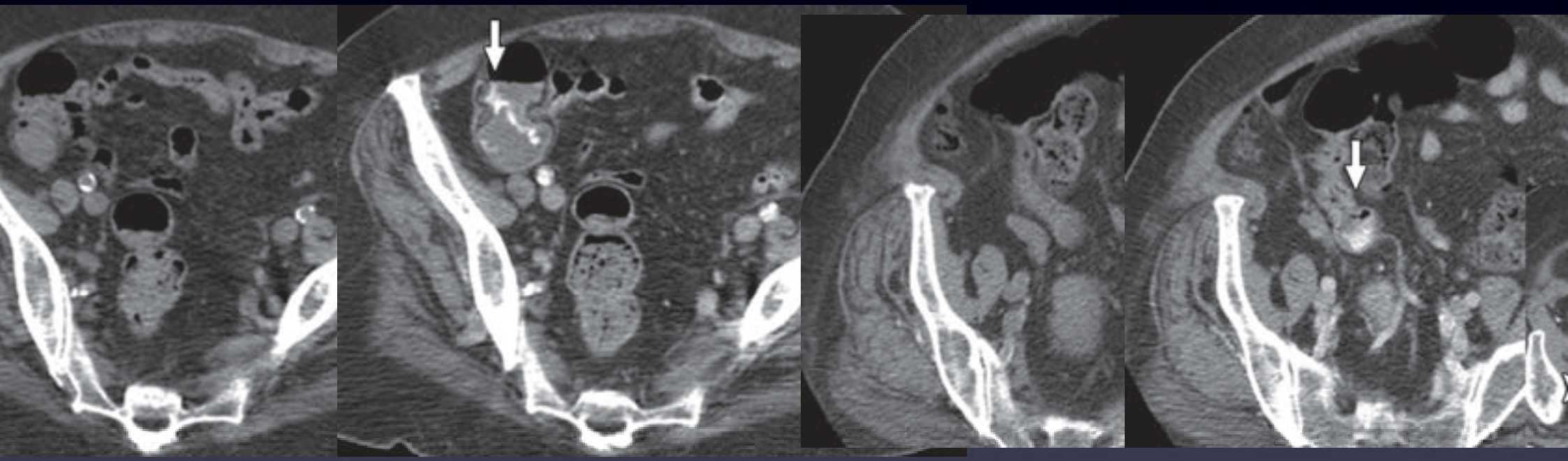

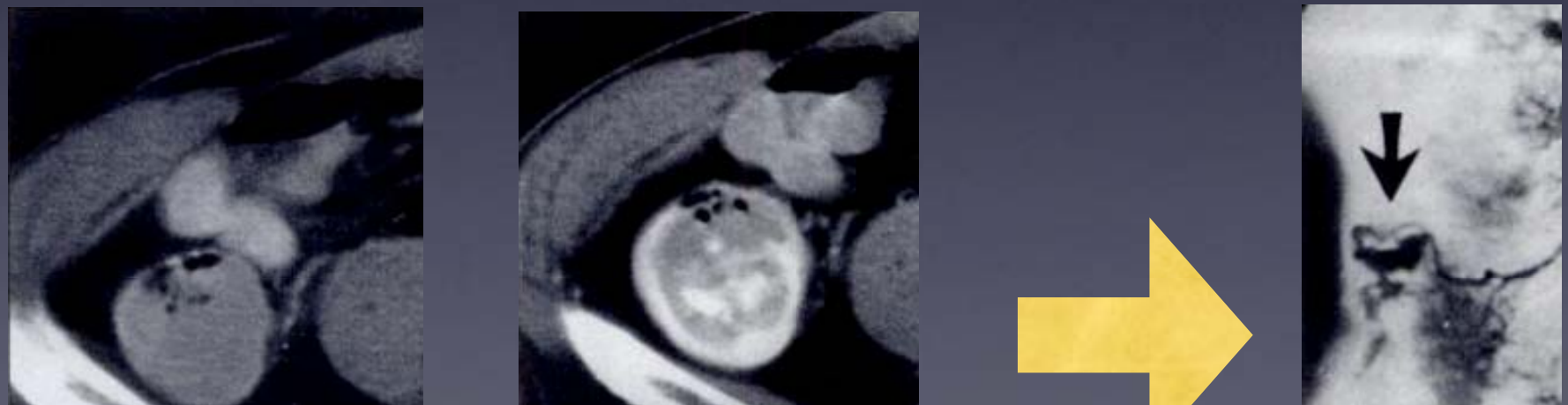

ndicações e “Guide Lines”

- Úlcera péptica
- Pós-operatório de cirurgias abdominais major
- Divertículos
- Pseudo aneurismas artéria esplénica
- Neoplasias GI
- Angiodisplasia (tto paliativo)
- Dça Inflamatória Intestinal

ausas Comumente não econhecidas:

- Ectasia Vascular do antro gástrico.

- Lesões de Cameron na Hérnia do Hiato (erosão +anemia)

- Lesão de Dienlafoy (erosão mucosa + arteriola)

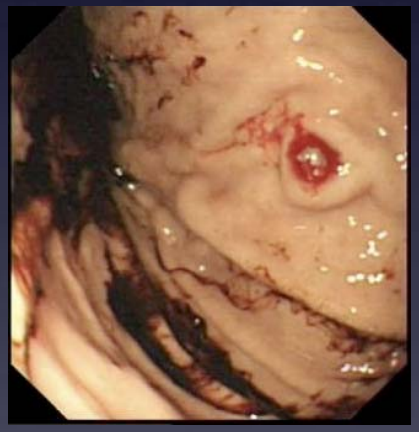

- Angiodisplasia
- Hemobilia

agnóstico Angiográfico

O Diagnóstico é possivel em angiografia a partir de um débito muito reduzido - 0,5ml / min na angiografia selectiva ou 6ml/min em aortograma

Dg angiográfico do local da lesão aumenta proporcionalmente com quantidade de unidades de sangue administradas ao doente, para estabilização hemodinâmica.

A partir de 3 unidades de sangue, a probabilidade de encontrar um local específico de hemorragia é muito alta (mesmo em lesões de baixo débito).

Heparina i.a.

O recurso a Angio Tc abdominal é muito útil no mapeamento anatómico do doente, reduzindo significativamente o tempo de inervenção (cateterização de 1, 2 ou 3 vasos). Pode contraindicar o uso da embolização (oclusão vascular, abcesso inguinal)

Cintigrafia com eritrócitos marcados (disponibilidade ; hemorragia intermitente)

ttfalls" Diagnóstico

ertas situações dificultam o DG:

- hemorragia com débito muito reduzido (ponderar cintigrafia GV marcados) : pode parecer tão denso como a mucosa;

- forma de vaso;

- forma de pseudo-aneurisma;

- débito de inj. contraste baixo (10-15ml/s a 300psi; 7 na AMI) : perda da fase arterial deal para DG.

- presença de alt. anatómicas tais como a existência de uma artéria mesentérica médi vascularização de parte do cólon - geralmente esquerdo) ou mesmo da artéria vitelina

- algumas vasculites podem simular hemorragia gastrointestinal, nomeadamente a oliarterite nodosa grave.

tfalls” Diagnóstico

itfalls” Diagnóstico

Source: South Med J © 2002 Southern Medical Association

Artéria Vitelina - AMS

tfalls” Diagnóstico

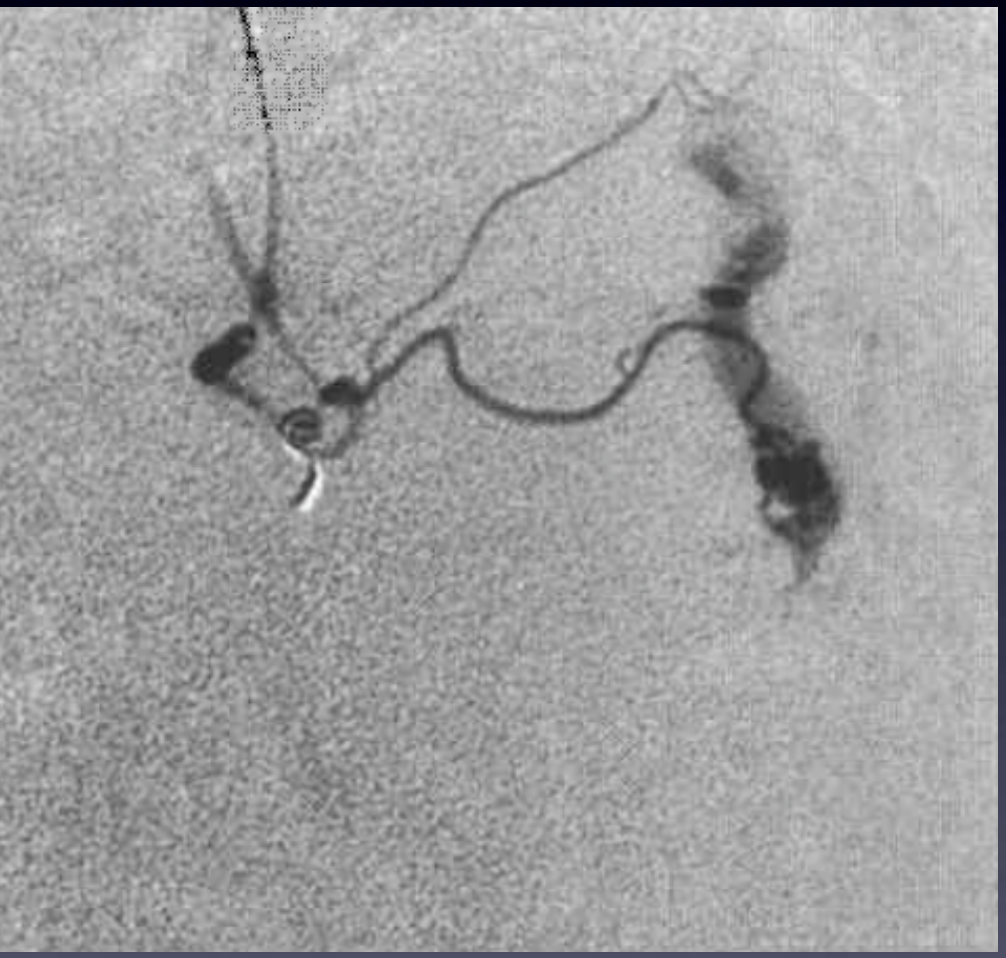

seudo Veia”

itfalls” Diagnóstico

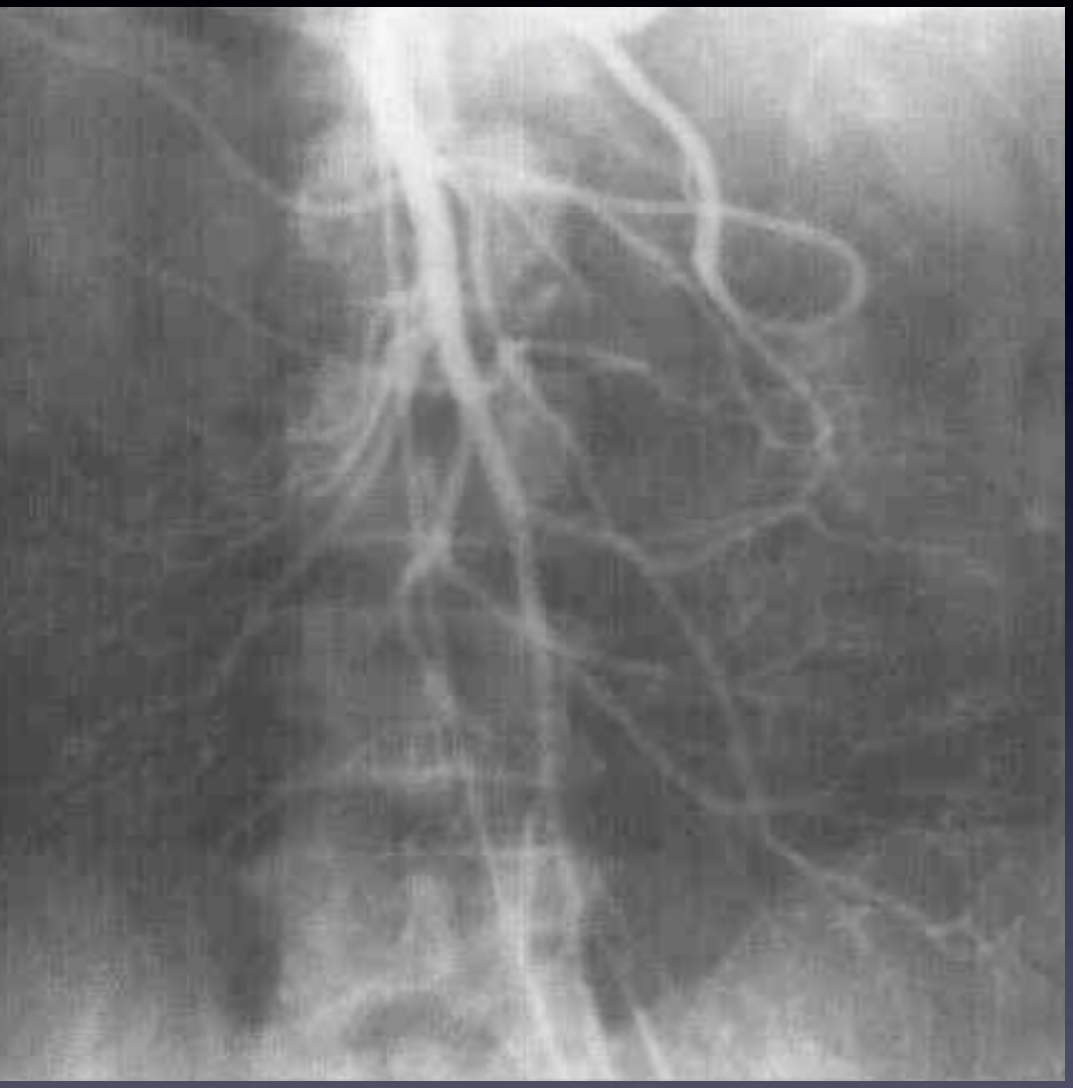

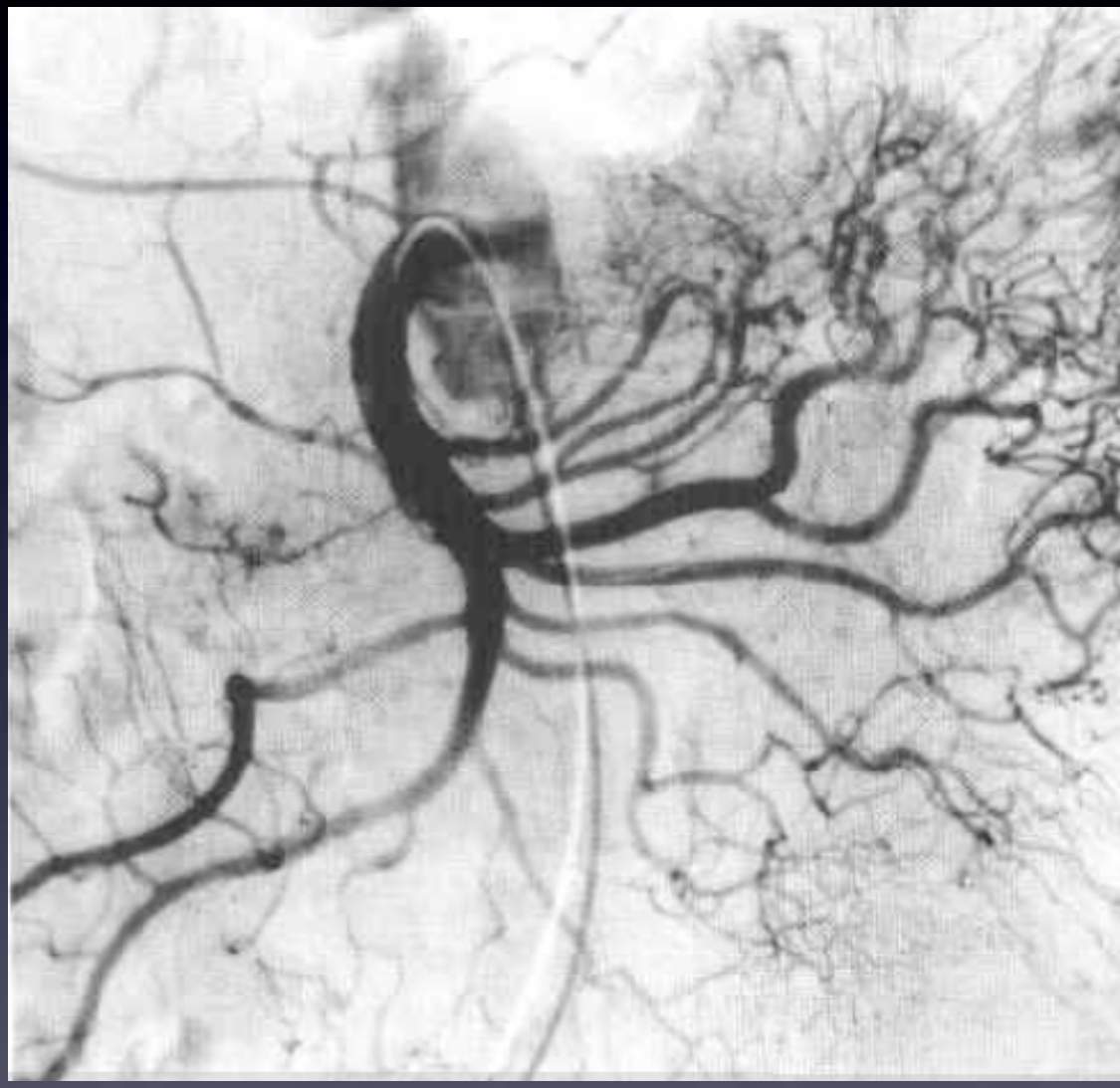

terite Nodosa - vasculite necrotizante com múltiplos pequenos

Opções Terapêuticas

1. TRATAMENTO MÉDICO CONSERVADOR (20% doentes)

2. COAGULAÇÃO ENDOSCÓPICA (nem sempre consegue identificar o local sangrante; lesões extra luminais - aneurismas arteriais)

3. EMBOLIZAÇÃO (tto definitivo da lesão; ganhar tempo para cirurgia)

4. CIRÚRGIA

pções Terapêuticas

. TRATAMENTO MÉDICO CONSERVADOR (20% doentes)

- - Reposição da volémia (TA média>80)
- - Transfusões sangue (Hg > 7mg/dl)
- - Octreódido (análogo somatostatina); Terlipressina induz vasoconstrição. Menor eficácia em vasos de calibre médio/grande.
- - Combinado de estrogéneo e progesterona(?) hemorragia crónica e recidivante???

oções Terapêuticas

RATAMENTO ENDOSCÓPICO:

ectrocoagulação

os hemostáticos

ente esclerosante

asma de Argon

morragia gastroesofágica (+++)

5ml/min dg do local torna-se difícil





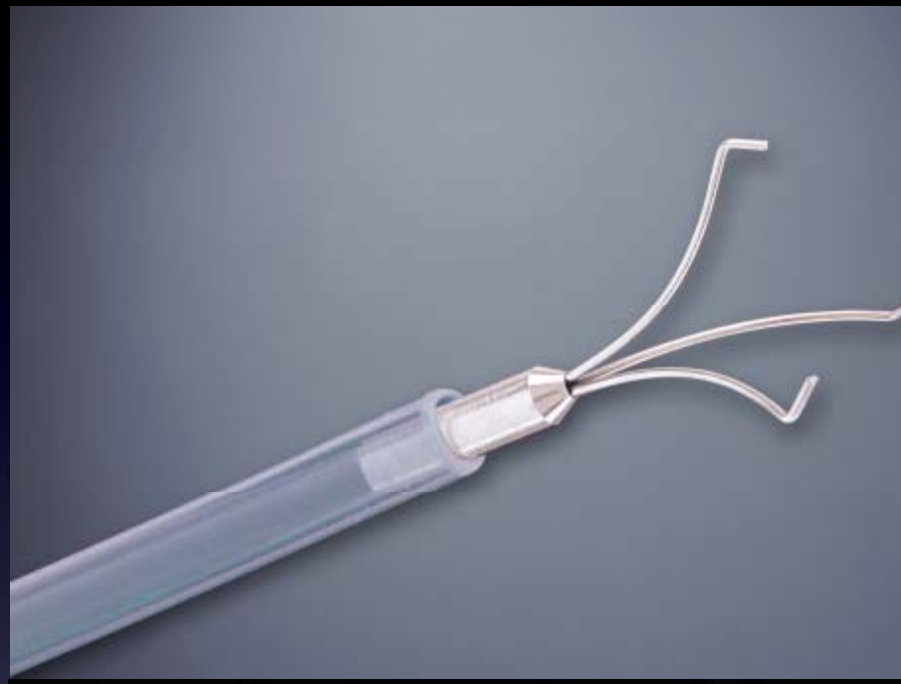

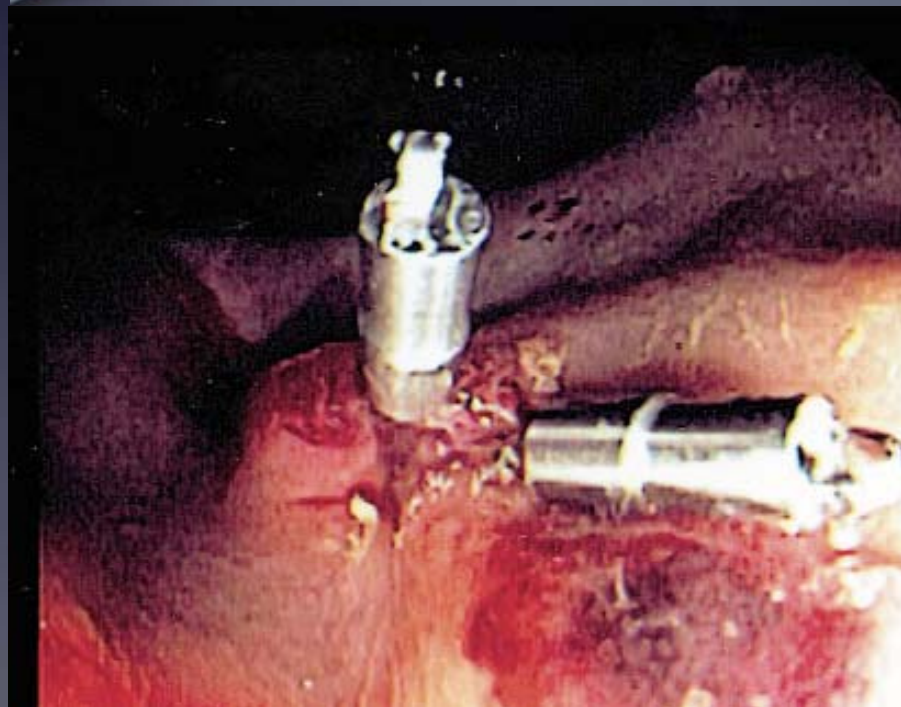

Opções Terapêuticas

EMBOLIZAÇÃO ARTERIAL PERCUTÂNEA

Material Utilizado

- CATÉTERES
- MATERIAL DE EMBOLIZAÇÃO
  - - “GelFoam”
  - - PVA (polivinyl alcohol particles)
  - - Coils e microcoils
  - - Material Líquido - colas
  - - Vasopressina

aterial Utilizado - CATETERES

CATÉTERES :

Polyvinylchloride (PVC)

Polyethylene (PE)

Fluoropolomers (PTFE) (TEFLON)

Polyurethane (PUR)





Silicone (SI): é um dos mais utilizados pela sua flexibilidade e hiporeactividade com tecidos orgânicos.

Material Utilizado

- PARTES CONSTITUINTES DE UM CATÉTER:

CORPO

PONTA OU TERMINAL



aterial Utilizado

Cateteres :

- 5 Fr Simmons 1 na cateterização do tronco celíaco, AMS ou AMI.

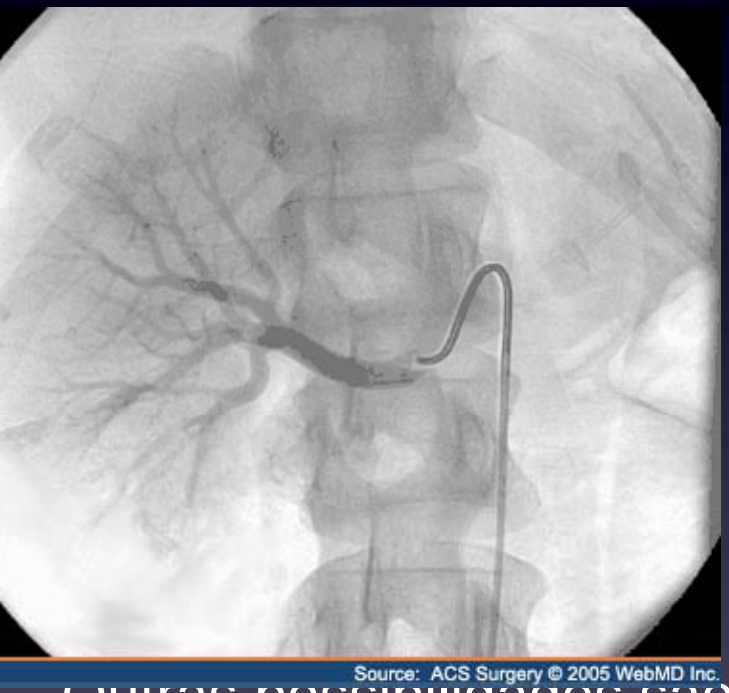

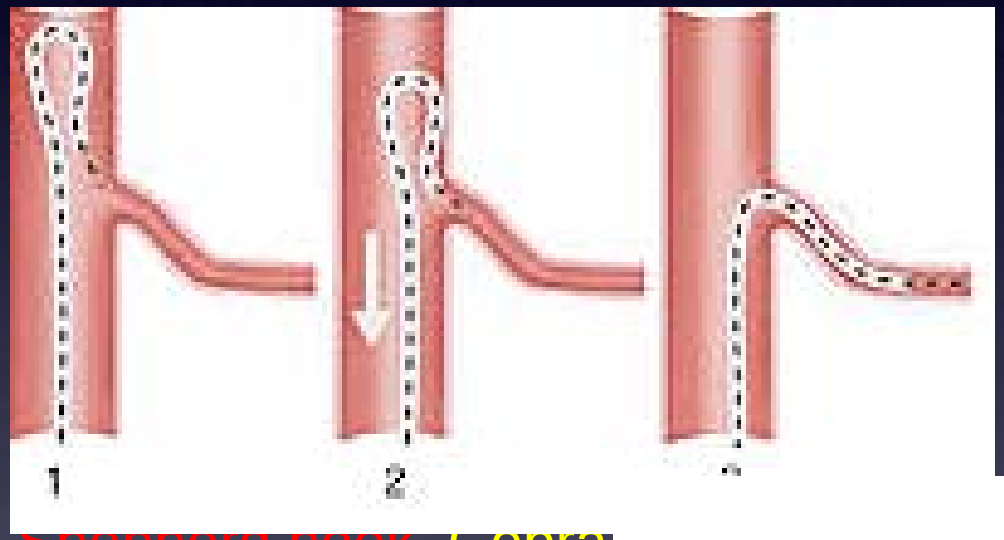

- Outras possibilidades são: Shepherd hook, Cobra

- Geralmente vista de perfil.

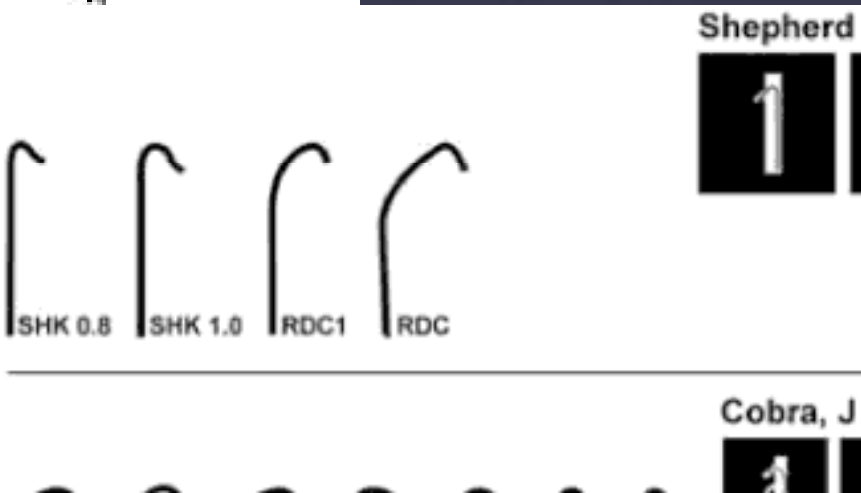

Material Utilizado

MEDIDAS UTILIZADAS - ***FRENCH CATHETER SCALE:***

Abreviatura mais utilizada : F; FR; Fr

Também conhecido como “French Gauge system”, o diâmetro do cateter pode ser conhecido em mm - dividir o número da classififcação Fr por 3.

D(mm) = Fr/3

Usualmente utilizada para nos referirmos ao diâmetro externo de cada catéter.
Um aumento de Fr corresponde a um aumento do calibre do catéter.

Em adultos, os tamanhos mais vulgarmente utilizados variam de 4 - 7 Fr

Material Utilizado

MEDIDAS UTILIZADAS -***FRENCH CATHETER SCALE:***

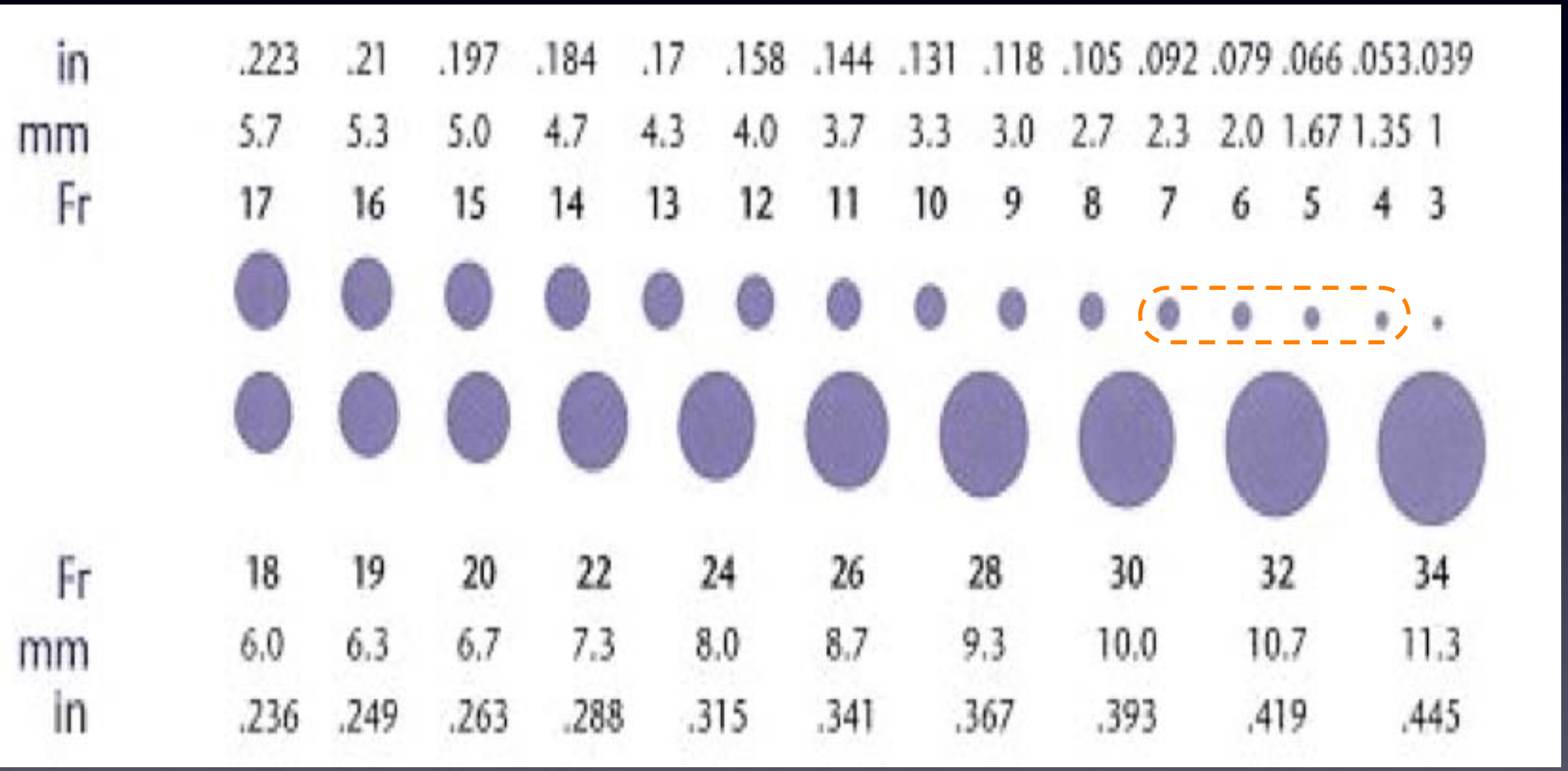

Material Utilizado

MATERIAL DE EMBOLIZAÇÃO

- No início do séc. XX, foi descrita a técnica de embolização com parafin (pré-operatório) a tumores do pescoço.
- 1930: Brooks usou fragmentos de músculo no tto de fístulas.
- 1972: Rosch, Dotter e Brown descrevem a primeira embolização arteri para controlar hemorragia GI (artéria gastroepiplóica), utilizando um coágulo sang. autólogo.
- Os agentes mais recentes, nomeadamente as colas foram introduzidas década de 70 para tto de MAV´s cerebrais.
- 70´s: Balões intra-arteriais (CIV); PVA, CIV aquecido..
- 1975 : Gianturco descreve a utilização de coils metálicos.

Material Utilizado

➡ MATERIAL DE EMBOLIZAÇÃO

- "GelFoam"(spongostan):
  - - Primeiramente utilizado na cirurgia como hemostático de superficies mucosas sangrantes.
  - - oclusão através de forte reacção inflamatória na parede do vaso.
  - - não definitiva (7- 30 dias) : utilidade na obtenção de hemostase rápid maioria das vezes trauma pélvico com hemorragia(tb coils)
  - - Mais utilizado em territórios vasculares com rede colateral não muito desenvolvida (ex: AMS - cólon)
  - - Associação a coils

Material Utilizado

➡ MATERIAL DE EMBOLIZAÇÃO

- PVA:
  - - 150 a 2500 micrómetros
  - - podem ser utilizadas em catéteres ou microcatéteres
  - - mecanismo duplo de oclusão : Mecânica / Inflamatório
  - - oclusão definitiva
  - - Não é eficaz nas MAV´s : calibre inferior ao das comunicações anómala entre vasos veias (sem efeito embólico arterial)
  - - Eficazes em processos neoplásicos (podem ser “carregadas” com QT - doxirrubicina)
  - - Mais recentes com calibre muito bem definido, permitem uma utilização precisa para cada calibre arterial

Material Utilizado

➡ MATERIAL DE EMBOLIZAÇÃO

- Coils:

- - São introduzidos através do catéter com auxilio de inj de SF
- Libertam-se através de processo mecânico ou, mais recentemente, atrav de um impulso eléctrico
- - Ao libertarem-se no extremo do cateter, readquirem a sua morfologia de espiral
- - Oclusão mecânica, permanente
- - Diferentes tamanhos e formas (microcoils)
- - +/- Dacron ---- aumento do potencial oclusivo do coil

Material Utilizado

➡ MATERIAL DE EMBOLIZAÇÃO

- Vasopressina Intra-Arterial (2 unid/min durante 30min):
  - - Contracção do músculo liso e dos vasos esplâncnicos
  - - + seguro e eficaz que administração sistémica
  - - Desvantagens em vasos de médio/grande calibre, suprimento arterial múltiplo (piloro, duodeno)
  - - C.I: Dça coronária, disritmias, após emboloterapia (risco de isquémia)
  - - ↑ tempo de cateterização = ↑ infecções e trombose vaso

Material Utilizado

- MATERIAL DE EMBOLIZAÇÃO

- Cianoacrilatos - líquidos:

- - Solidificam após contacto com substâncias iónicas (sangue, CIV, SF, etc)
- - Sofrem um processo de polimerização, com trombose do vaso pelo calor provocado por essa reacção.
- - MAV´s
- - Difícil posicionamento, não são radiopacas (lipiodol)
- - Exigem retirada rápida do cateter por causa da solidificação rápida e não selectiva do material --- impossível re-colocação do material embolizado

aterial Utilizado

➡ MATERIAL DE EMBOLIZAÇÃO

Balões Intra-Arteriais:

- - Mais utilizados nas FAV pulmonares
- - Oclusão permanente
- - Inseridos em sistema coaxial
- - Contraste + SF : visualização do local de utilização

Material Utilizado

➡ MATERIAL DE EMBOLIZAÇÃO

- Etanol:
  - - Desidratação brusca das células endoteliais
  - - Oclusão definitiva
  - - Pode juntar-se a lipiodol (radiopaco), perdendo alguma capacidade esclerosante
  - - Uso muito arriscado pela possibilidade de necrose intestinal
  - - Indicado nas MAV´s hemodinamicamente inactivas, por punção local

Técnica - Seldinger

- Em 1953, Ivar Seldinger (Stockholm) descreveu num artigo uma técnica muito simples de cateterização arterial percutânea através de um fio guia em sistema coaxial .
- Utilizou: agulha introdutora, fio guia e um catéter.

- Inicialmente utilizado apenas para fins diagnósticos.

- Depois foi utilizado para administração localizada de dro
vasoactivas

- Visionários como Charles Dotter, foram os primeiros a pe
a incrível possibilidade terapêutica que este sistema perm

écnica - Seldinger

Anestesia local da área de punção

- - Lidocaína a 1 ou 2% : inibe os canais de Na+ responsáveis pela condução nervosa álgica.
- - Administração subcutânea e depois nos tecidos moles mais profundos.
- - Evitar administração endovenosa - risco de TV : aspirar repetidamente.

Técnica - Seldinger

- Cateterização retrógrada da artéria femoral
- AFC: - bom calibre
  - - superficial
    - - geralmente sem doença ateromatosa
    - - compressão contra cabeça femoral
- Qd não cateterizar:
  - - hematoma
    - - infecção local
    - - proximidade de ansa intestinal

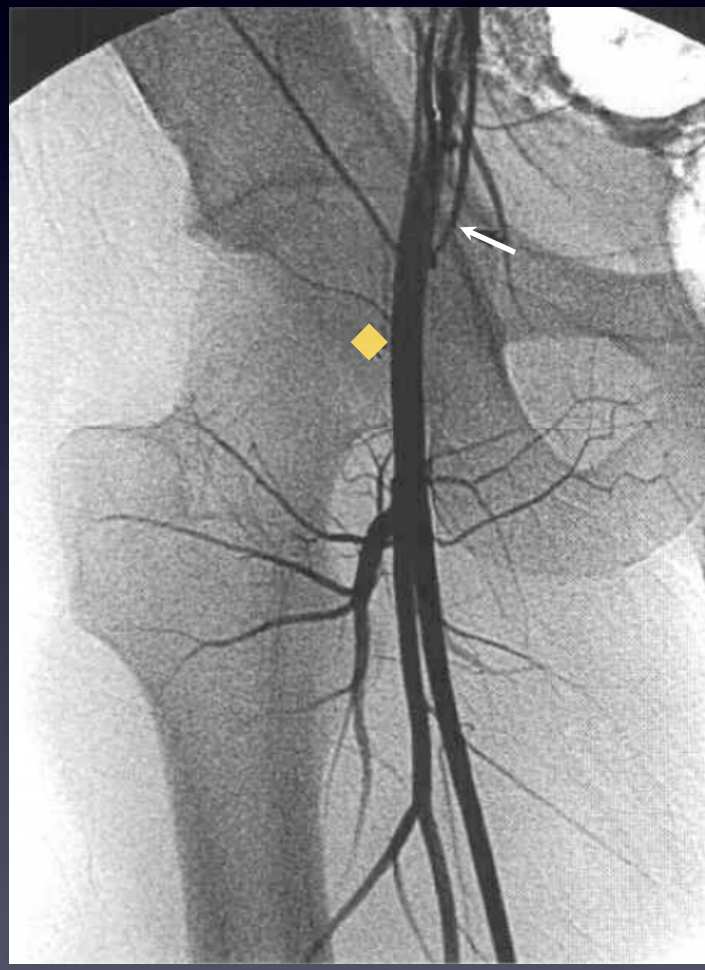

Técnica - Seldinger

- Local de punção femoral: ponto médio da AFC
- - 45º de inclinação
- - Imediatamente abaixo do bordo medial da cabeça do fémur
- - Linha que cruza da espinha ilíaca antero-superior ⟶ sínfise púbica

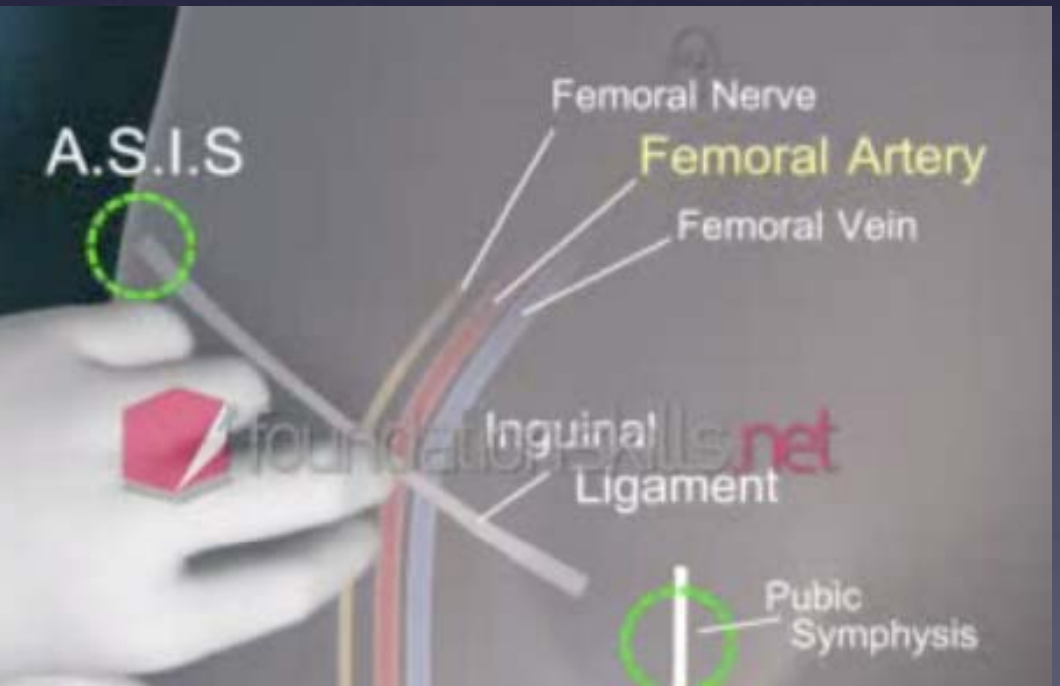

Técnica - Seldinger

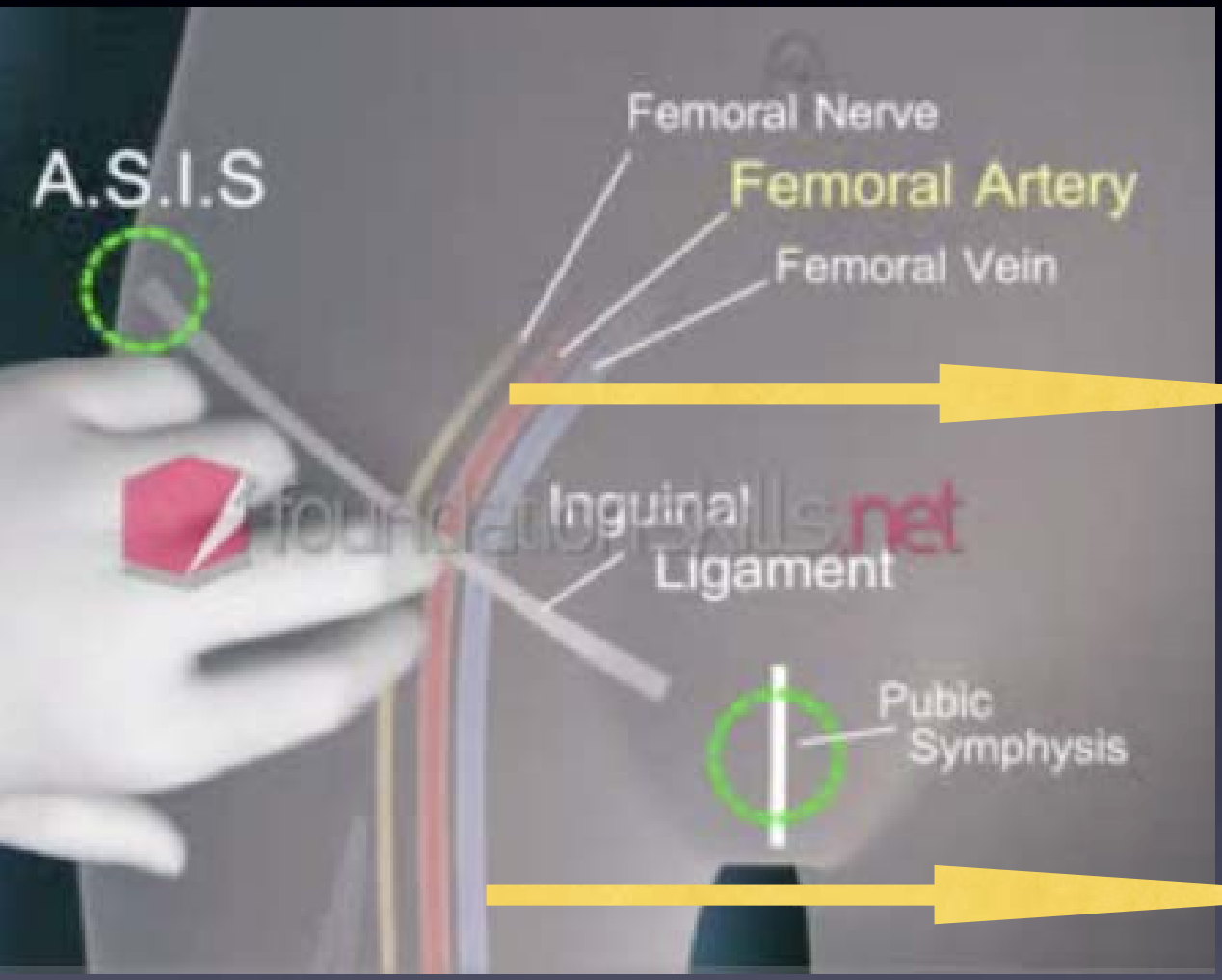

Hemorragia Intra e Retroperiton

Trombose
Aneurisma
Fístulas A-V

QuickTime© and a
decompressor
are needed to see this picture.

Técnica - Seldinger

- Após a canalização da artéria
-

troduzido um fio guia que se pode avançar sob controlo fluoroscópico

Aortografia (com ou sem “mapa”) e planeamento da cateterização supraseplectiva

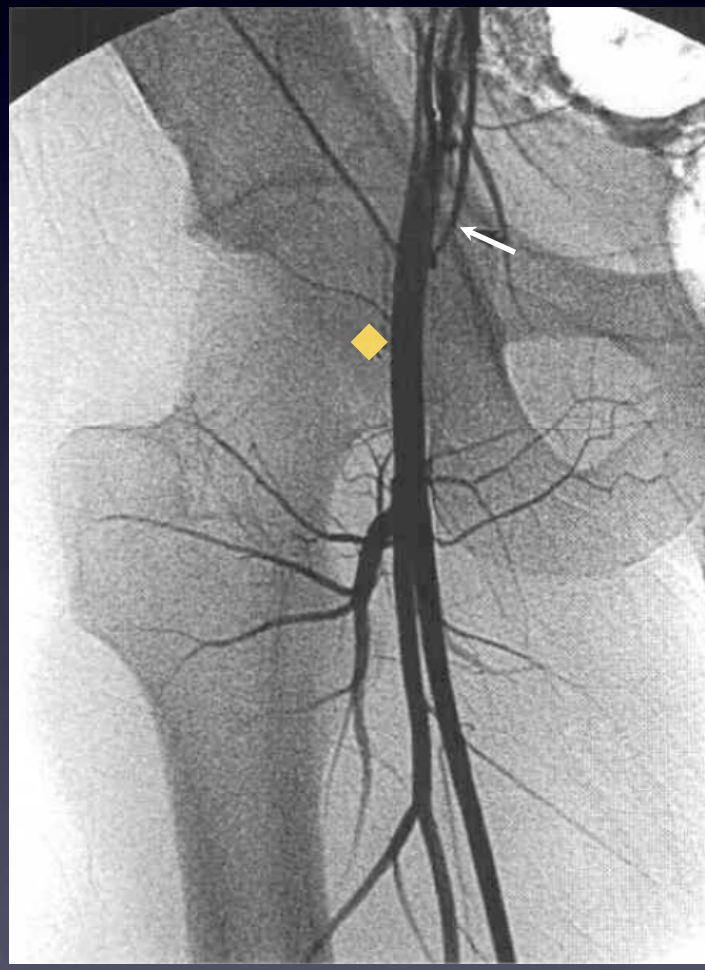

Técnica

- Alguns dos problemas mais frequentes nesta fase são:
- - resistência à passagem do fio guia

Espaço Sub-intimal *Placa ateromatosa*

- - Nesta fase nunca forçar o guia
- - Cateterização artéria ilíaca circunflexa
- - Usar fluoroscopia e inj. de contraste

A. Ilíaca Circunflexa

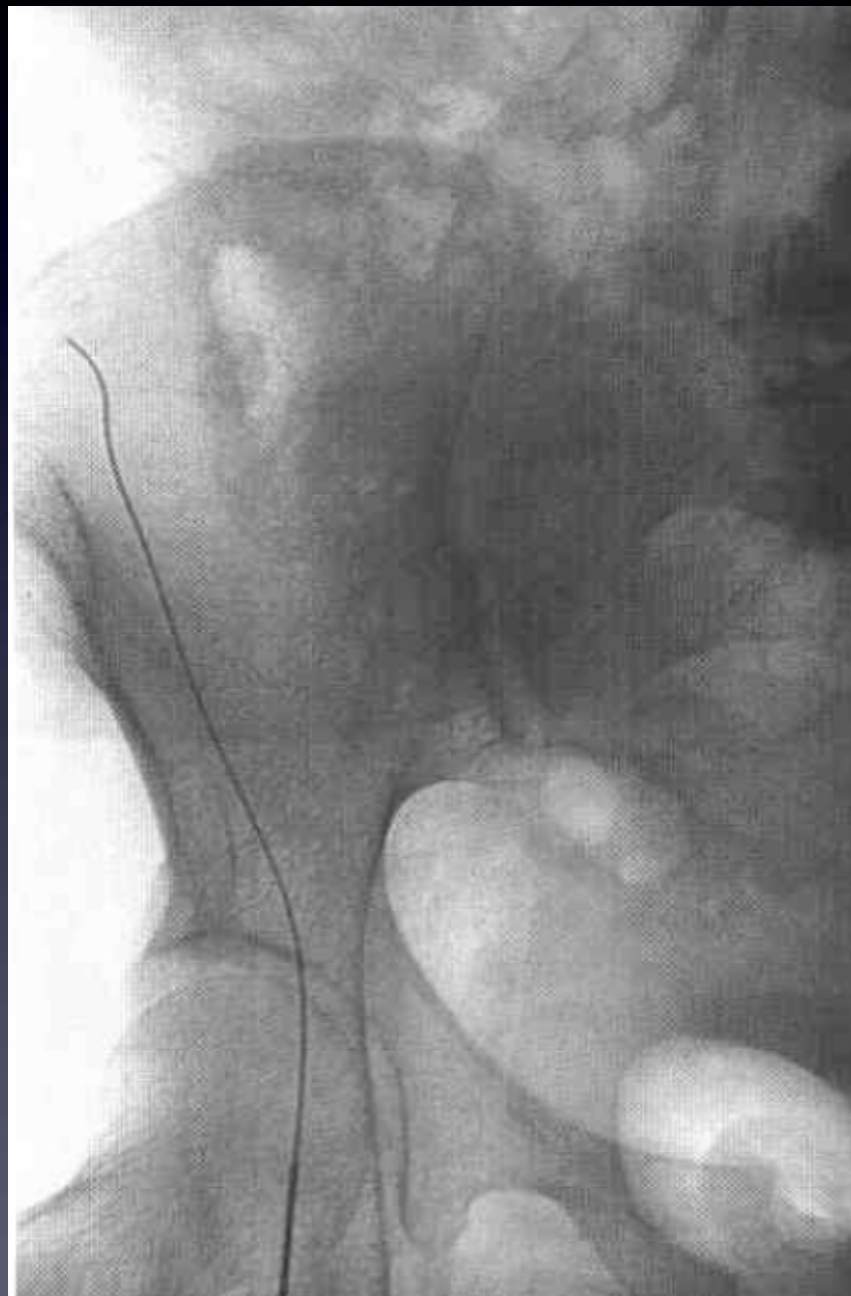

Técnica Embolização

nta do catéter cerca de 1 cm acima do orifício
scular.

na discreta tracção (sentido descendente)fará
m que entre no vaso escolhido

avaliação da Hemorragia Digestiva:
teterização de pelo menos 3 ramos aórticos

AMS (L1- L2) - 7ml/seg por 5seg

AMI (L3-L4) - face anterolateral esquerda
) - 2 ml/seg por 5 seg

Tronco Celíaco (D12) - 6ml/seg por 5 seg

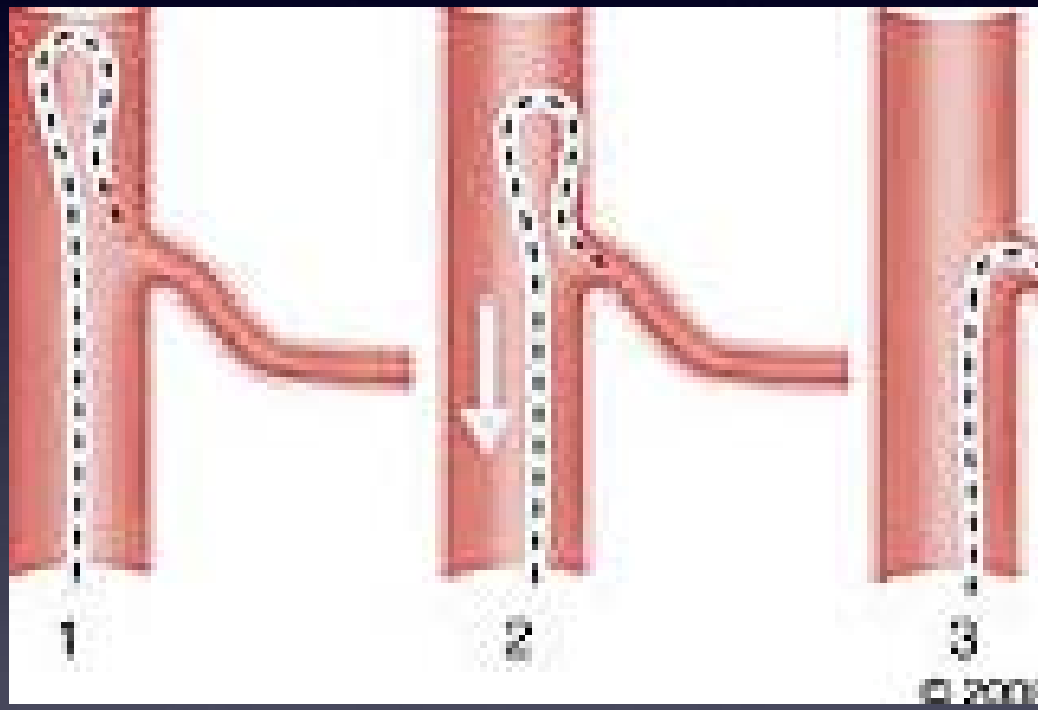

Arteriografia T. Celíaco

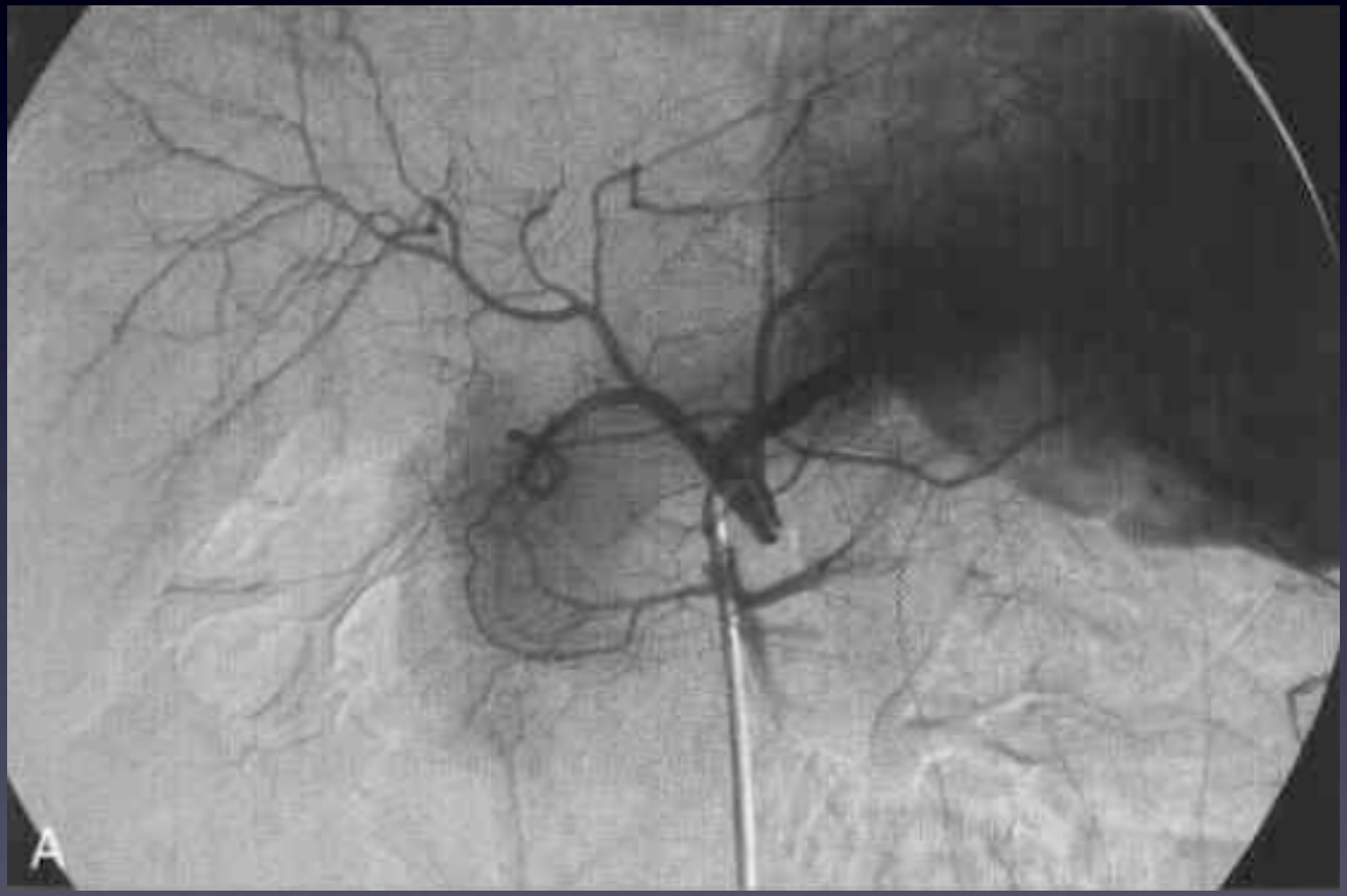

Tronco Celíaco (D12)

Arteriografia T. Celíaco

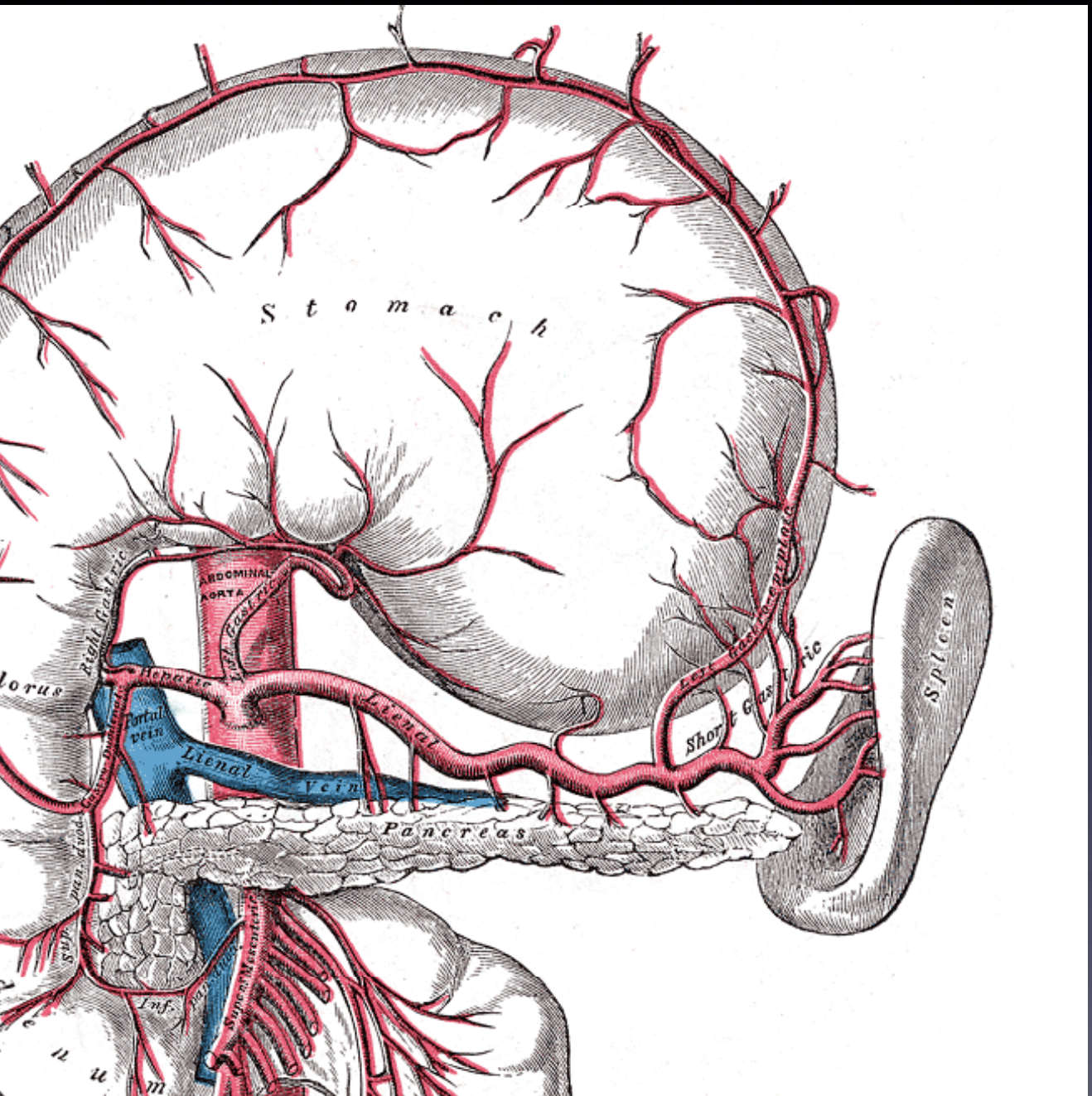

Art. Gástrica Esquerda (ramos esofágicos e hepáticos)

Artéria Hepática Comum (a.h.pró gastrica direita, gastroduodenal - pd sup)

Art. Esplénica (pacreatica dorsal, ga curtas, gastroepiploica direita)

Arteriografia AMS

(L1- L2)

eg por 5seg

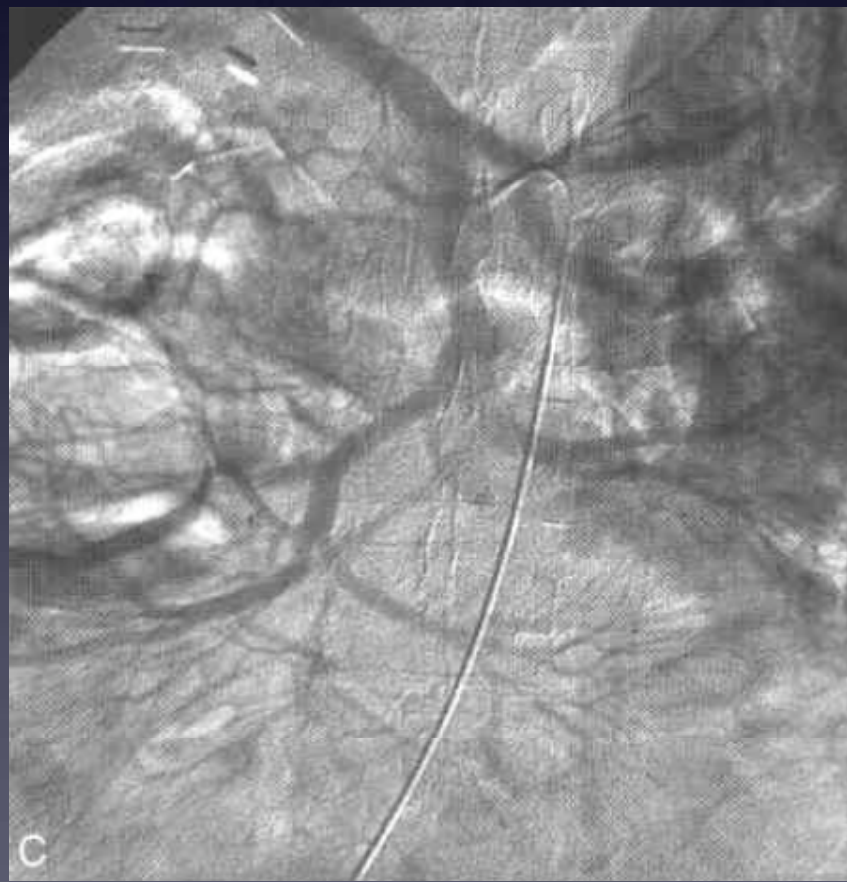

Arteriografia AMS

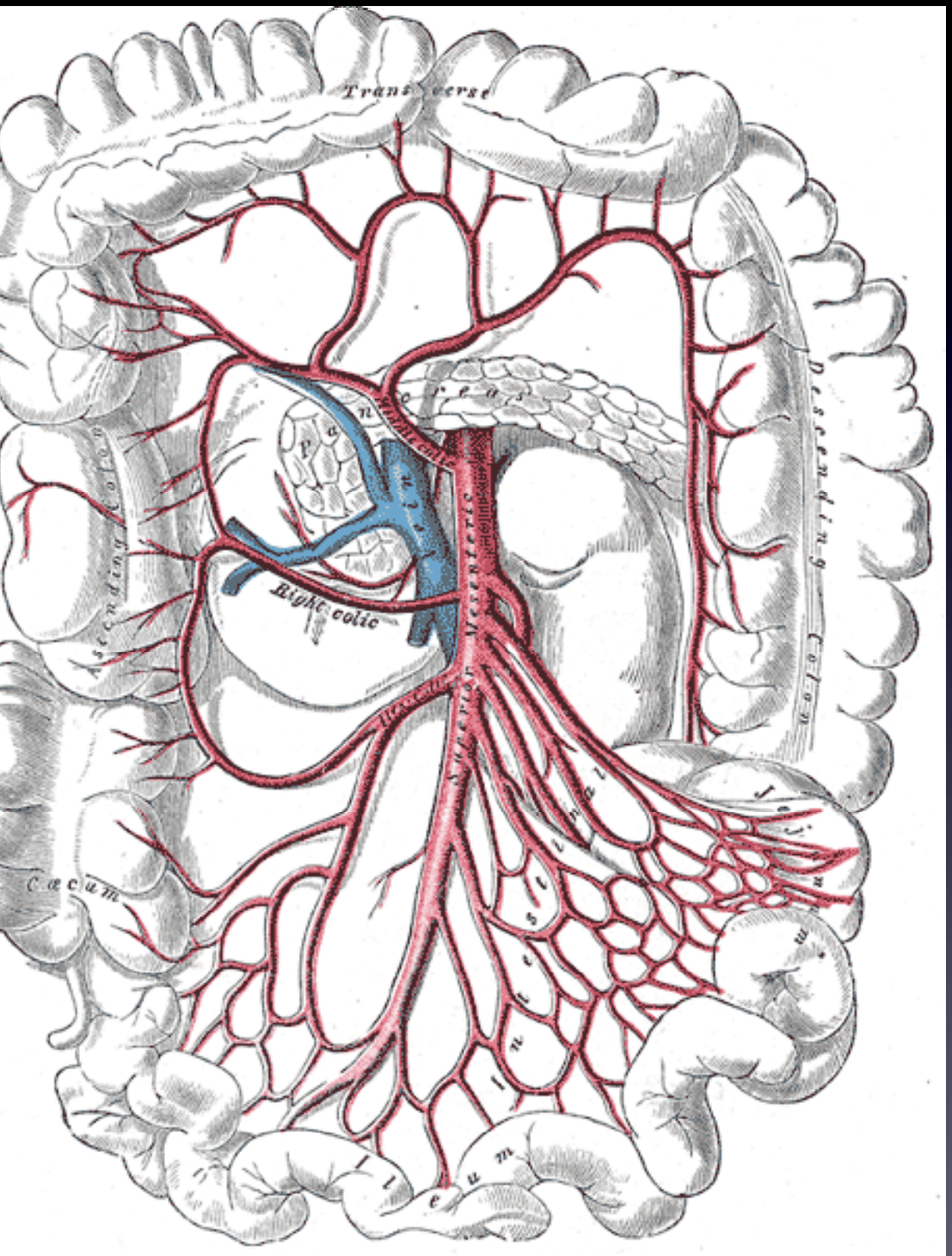

Art. Cólica Média (anast com arteria colica dta e esq)

Art. Cólica Direita (anast com ileocolica

Art. Pancreáticoduodenal Inferior (anast com pd sup - ramo gd)

Ramos jejunais e ileais

Art. Ileocólica (ramo terminal)

Arteriografia AMI

Arteriografia AMI

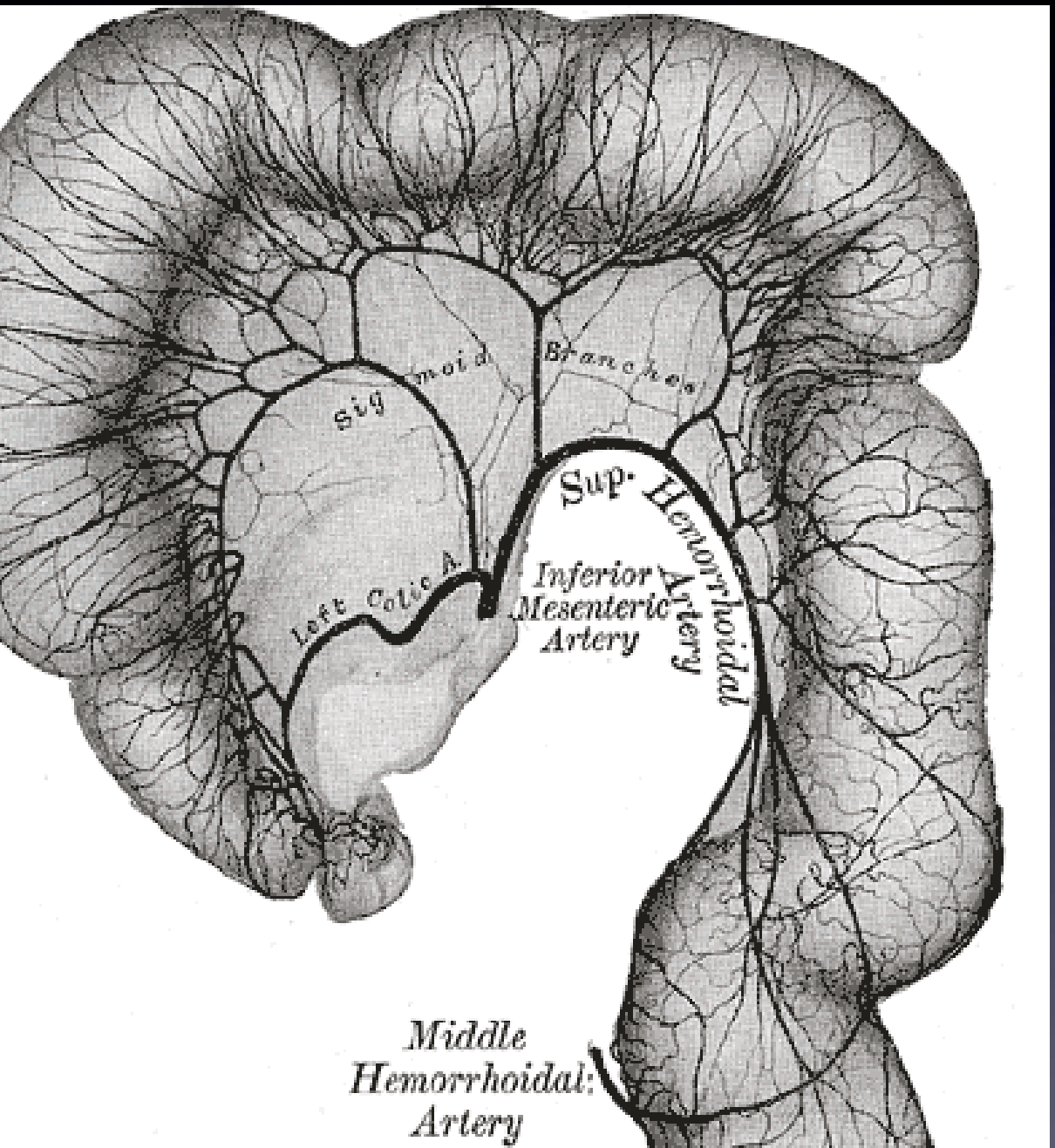

Art. Cólica Esquerda

Ramos cólon sigmóide

Art. Hemorroidária Superior (ram
terminal)

Art. Hemorroidária Média

ecnica Embolização

Estudos recentes contrariam a ideia inicial de que a embolização deveria ser feita roximalmente à lesão vascular.

A embolização deve ser executada o mais distalmente possível

Microcateteres e microcoils permitiram a embolização ao nível dos vasa recta

Minimiza o risco de isquémia intestinal

Especialmente importante na hemorragia baixa em que a rede de colaterais não é tão esenvolvida

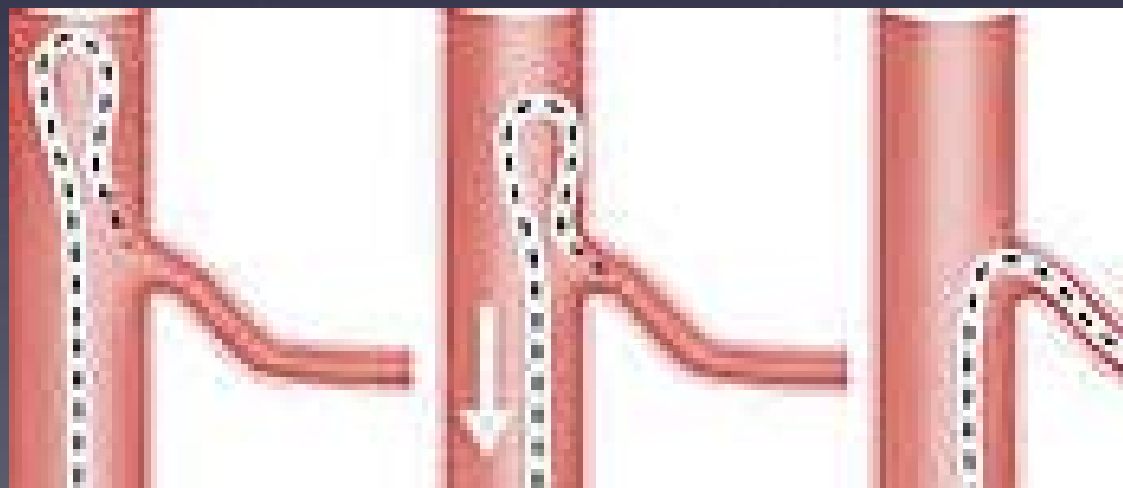

ecnica Embolização

A recanalização após embolização é mais frequente quando só se utilizam coils solados

Coils + gelfoam ou PVA

O número de coils a utilizar é controlado através de múltiplas administrações de ontraste de forma a conseguir uma interrupção completa do fluxo

Resangramento através de vasos colaterais do mesmo tronco arterial ou de outra rtéria (por exemplo hemorragia duodenal)

Necessidade de avaliar sempre AMS, AMI e tronco celíaco na procura de outros feeding vessels”

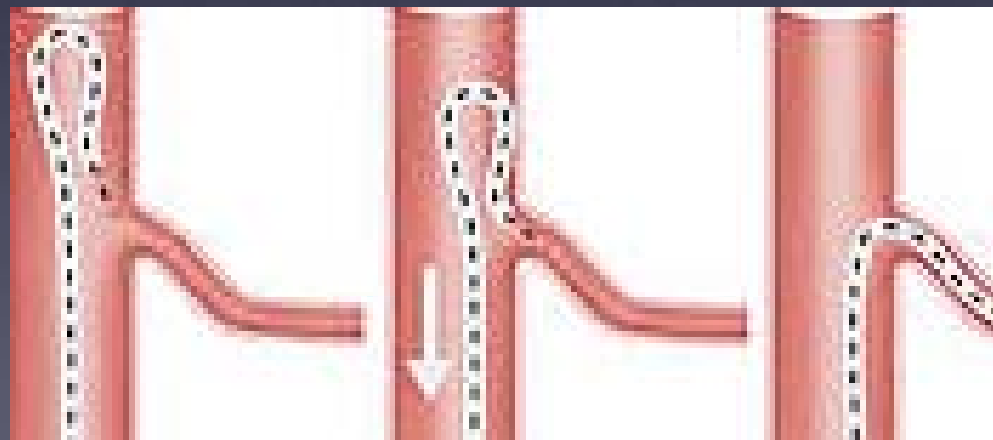

EMIOLOGIA HEMORRAGIA DIGESTIVA

O grande sinal diagnóstico é a visualização do extravasamento de coluna de contraste para o lúmen intestinal

Ter sempre presente a possibilidade de lesões mascaradas: pseudo-veia, aneurisma, realce mucosa, opacificação gl. supra-renais

GESTIVA

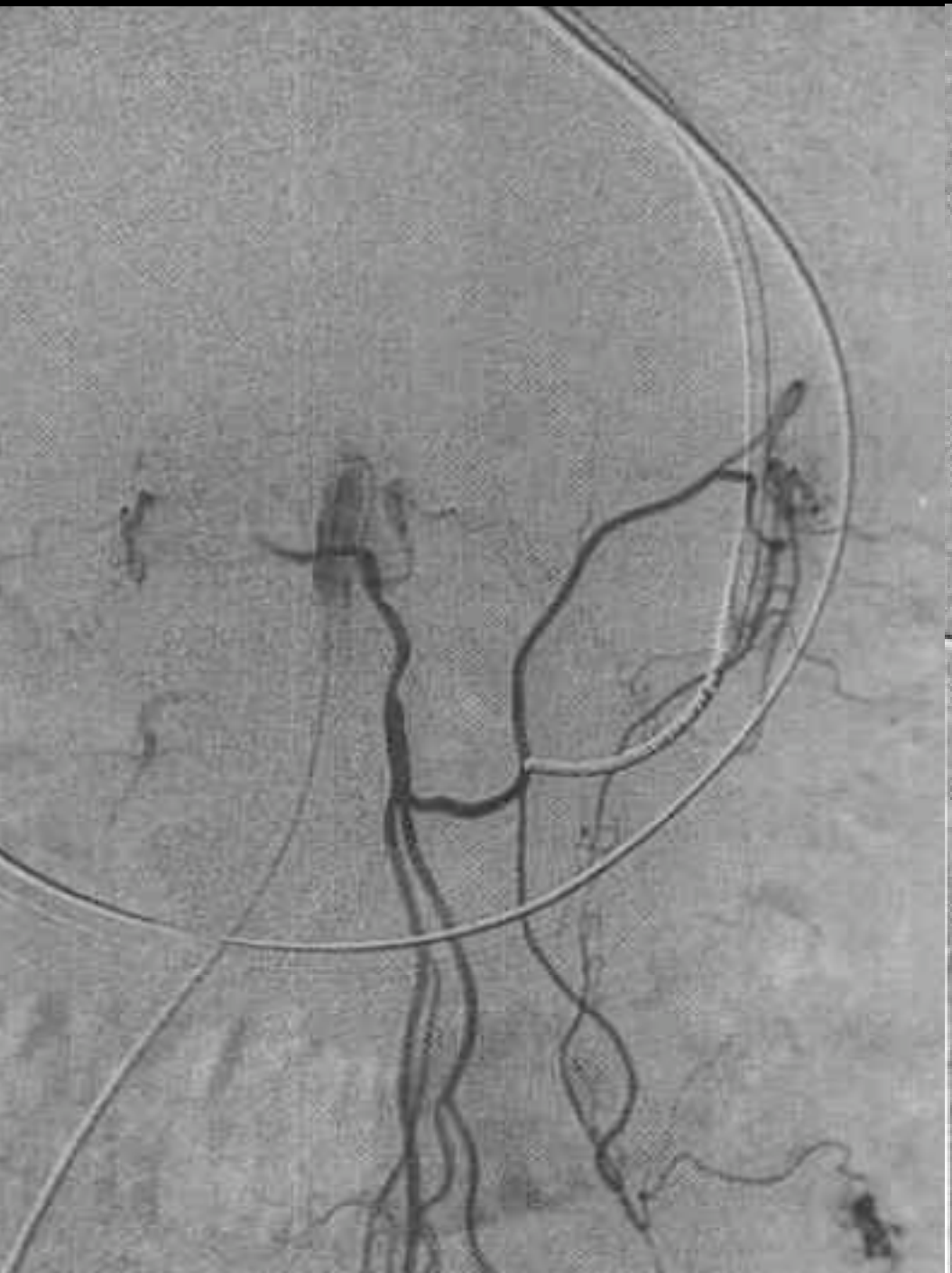

GESTIVA

ama selectivo do t celíaco mostra sangramento do fundo gástrico - art gástrica esquerda. Pós ge
s.

SEMIOLOGIA HEMORRAGIA DIGESTIVA

Presença de gastrite (++ se for localizada e não difusa) pode também levar a diagnósticos errados --- doença ulcerosa sangrante

Na pesquisa da síndrome de Mallory Weiss, pode haver refluxo retrógrado de contraste para o esófago

SEMIOLOGIA HEMORRAGIA DIGESTIVA

- Sangramento de divertículos: não possuem nenhuma aparência radiológica específica excepto no caso de haver preenchimento da estrutura diverticular

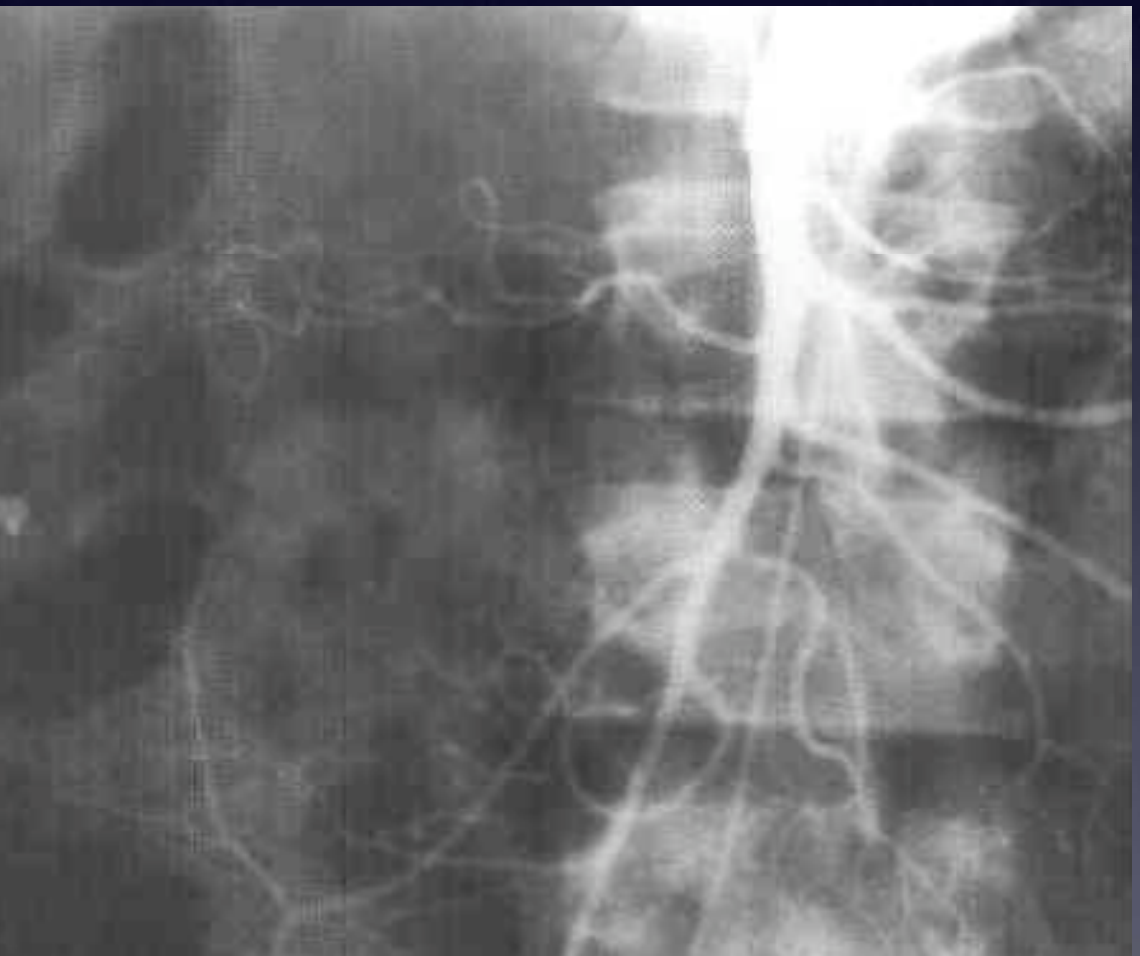

SEMIOLOGIA HEMORRAGIA DIGESTIVA

- Angiodisplasia:

- - “Cluster” de vasos intestinais

- - Pode afectar uma ou múltiplas áreas

- - Há preenchimento precoce de uma veia de drenagem, com manutenção da opacificação em fase tardia “Sinal do Carril” (2 vasos paralelos em fase arterial)

- - Não há extravasamento de contraste (oculto)

- - Aspecto radiológico como semelhante às MAV´s.

SEMIOLOGIA HEMORRAGIA DIGESTIVA

B

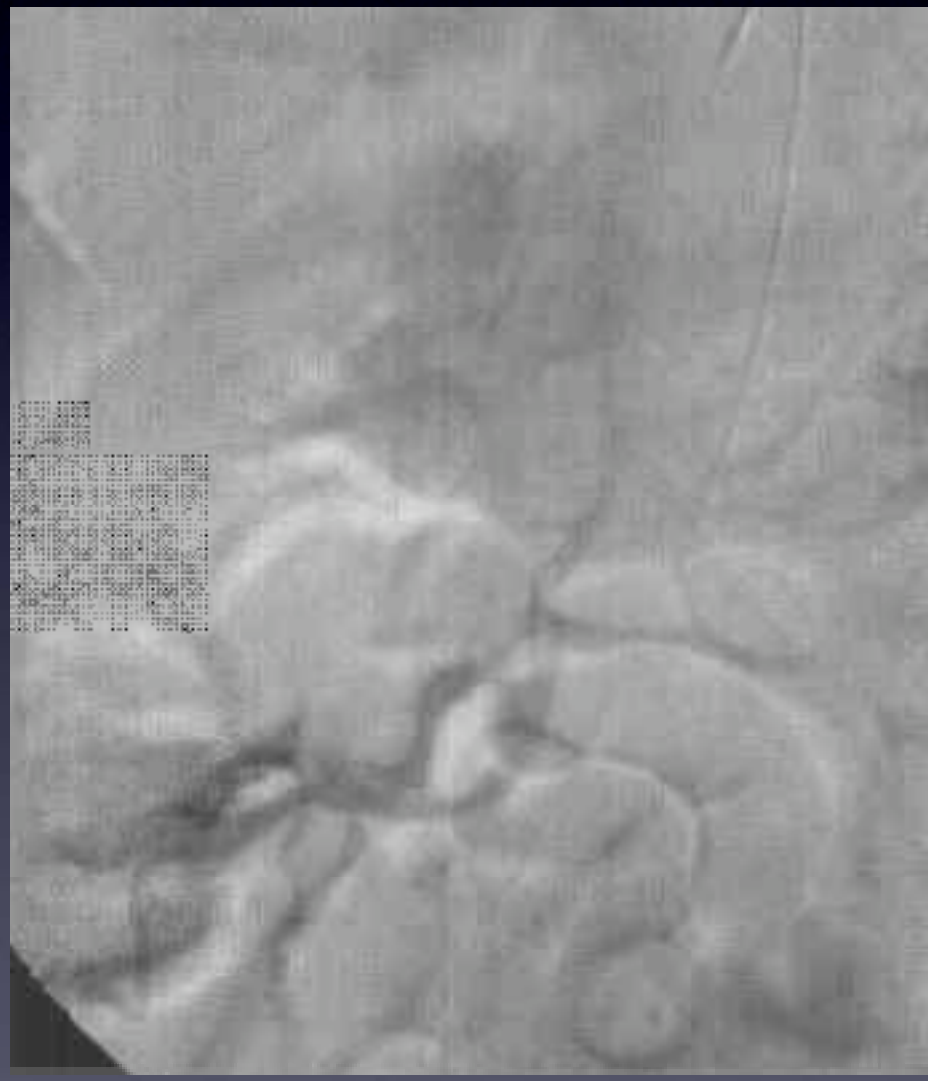

NGIODISPLASIA CÓLICA: Arteriograma mesentérica superior com “cluster” de vasos no cólon

SEMIOLOGIA HEMORRAGIA DIGESTIVA

- No caso de MAV´s jejunais (bem como angiodisplasia) o tratamento é, na maioria das vezes, melhor conseguido através de cirurgia convencional
- Mesmo assim o papel da intervenção vascular pode ser decisivo:
  - - TTO paliativo para estabilização hemodinâmica
  - - Embolização com coils para que a zona sangrante seja identificada durante a cirurgia

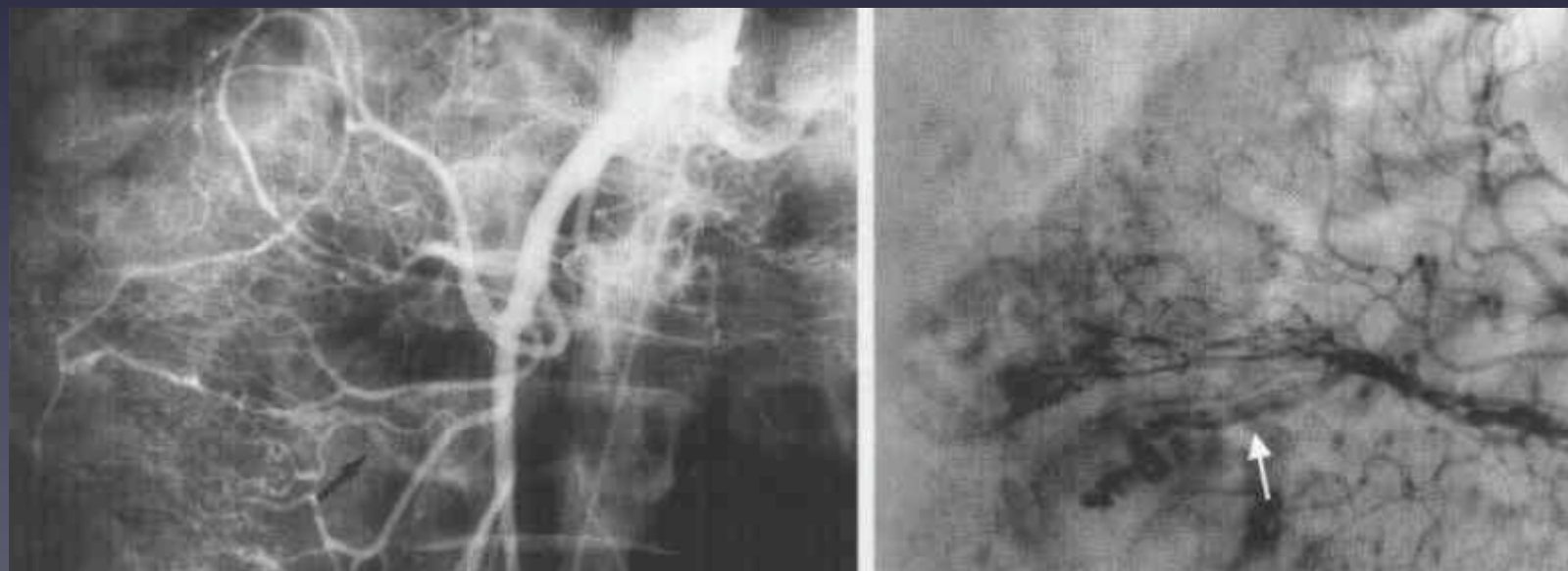

ma MS, mostra MAV

SEMIOLOGIA HEMORRAGIA DIGESTIVA

- A embolização percutânea destas lesões vasculares complexas é geralmente difícil, temporária (recanalização frequente) e paliativa (cirurgia impossivel devido a co-morbilidades)

MAV - cateterização art. gastroduodenal

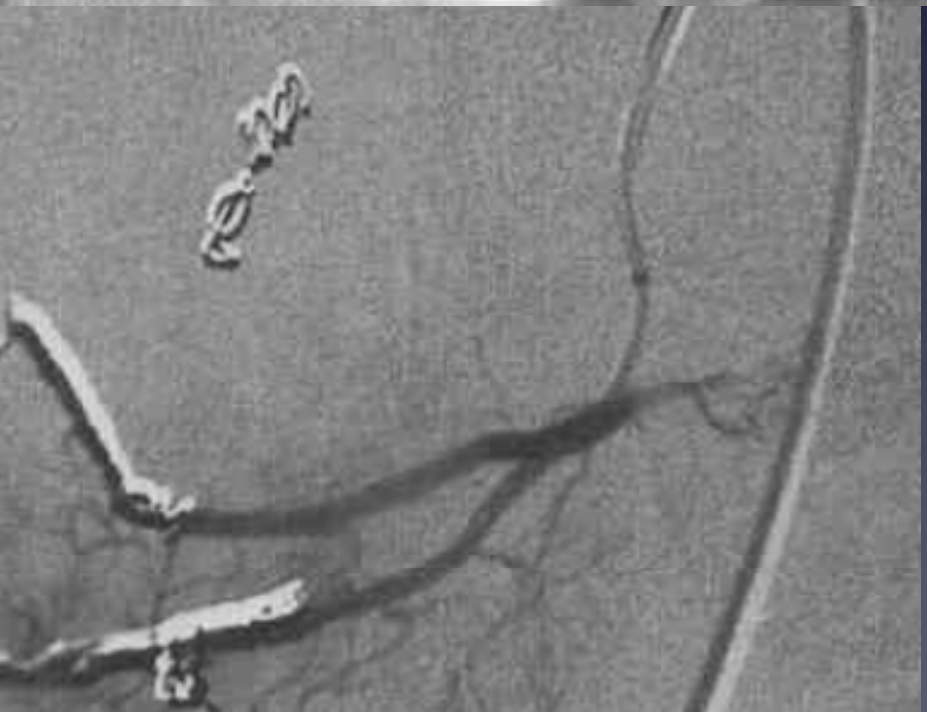

após a segunda embolização com coils a doente fo

SEMIOLOGIA HEMORRAGIA DIGESTIVA

- Tumor carcinóide tem uma aparência característica, devido à reacção desmoplásica no mesentério

- Irregularidade, retracção e diminuição do calibre dos vasos afectados

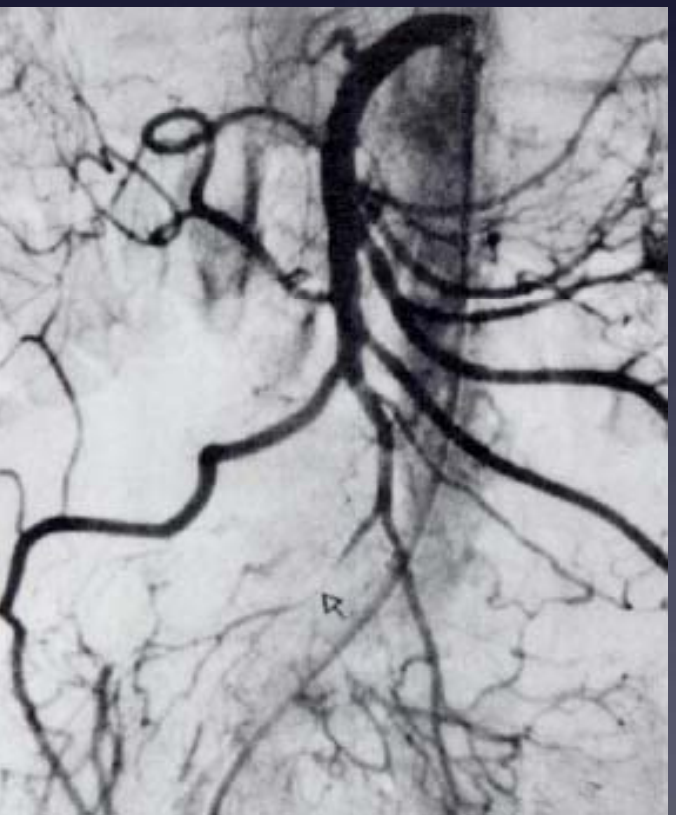

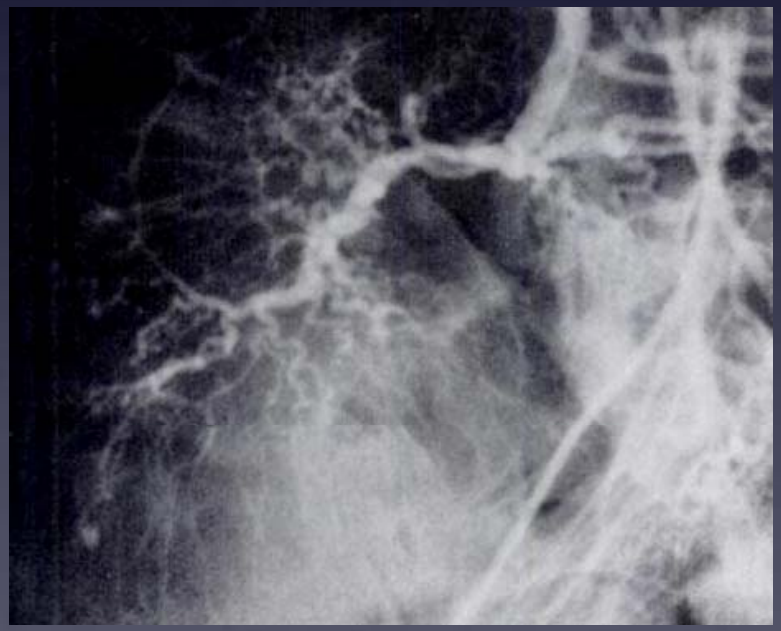

Diminuição irregular do artéria

OMPLICAÇÕES

Complicações major < 2% : necrose intestinal, formação de fístulas entéricas e asculares, trombose artéria femoral, sépsis

Complicações minor são mais frequentes (ileus, dor abdominal, alt hábitos ntestinais, hTA, necessidade transfusões adicionais, hemorragia submucosa)

A complicação mais frequente é a isquémia sub-clínica e auto-limitada da mucosa intestinal

Detectada apenas em endoscopia em mais de 40% dos doentes

OMPLICAÇÕES

Re-sangramento dependente de:

- tipo de lesão
- nº de vasos a embolizar
- presença de colaterais não visualizadas
- sangramento oculto intermitente (hemorragia crónica) ou com débito muito baixo

EMORRAGIA CRÓNICA

Hemorragia crónica ou intermitente é um dos factores que determinam piores esultados a médio e longo prazo nas embolizações arteriais

Este tipo de hemorragia existe em pelo menos 5% dos doentes que se apresentam com quadro agudo hemorrágico

Dg angiográfico em apenas 50% dos casos.

Heparina I.A ou Uroquinase I.A

Cintigrafia com GV marcados como alternativa diagnóstica (0,05 a 4ml/min), é sensível a hemorragia intermitente

A maioria das hemorragias crónicas são causadas por MAV, Angiodisplasias ou patologia tumoral

Quase sempre recurso à cirurgia para resolução definitiva

ESULTADOS

Há uma grande variabilidade de resultados na literatura mais recente

Deve-se ao facto de ser uma técnica muito dependente do operador e do material disponível

Estes estudos revelam cerca de 85-90% de eficácia na resolução imediata das hemorragias gastrointestinais (+ estudos sobre a hemorragia alta) ----- há uma variação tão grande como 47% a 92%!

Eficácia a longo prazo em torno dos 70%

ESULTADOS

Recurrência do sangramento a curto prazo 7-14 dias é de cerca de 25%

Patologias com mais recurrências: MAV´s e hemorragia de causa inflamatória

Aumento se uso isolado de coils, vasopressina ia ou materiais absorvíveis (gelfoam)

Nestes casos, um segundo procedimento aumenta substancialmente a taxa de sucesso a curto prazo

ONCLUSÕES

Embolização arterial percutânea é uma técnica de 1ª linha no tratamento da emorragia de origem gastro-intestinal

Hemorragia alta ou baixa

Grande evolução com o advento de material de microembolização micricateteres, microcoils e PVA)

Elevada percentagem de sucesso a curto e longo prazo. Condicionada pela xperiência do radiologista

< 5% de complicações major

As complicações mais comuns são geralmente de apresentação subclínica